

Quand évoquer un déficit en vitamines en pédiatrie?

Journées du Garlaban


20 septembre 2025

Dr COSTE Marie-Edith

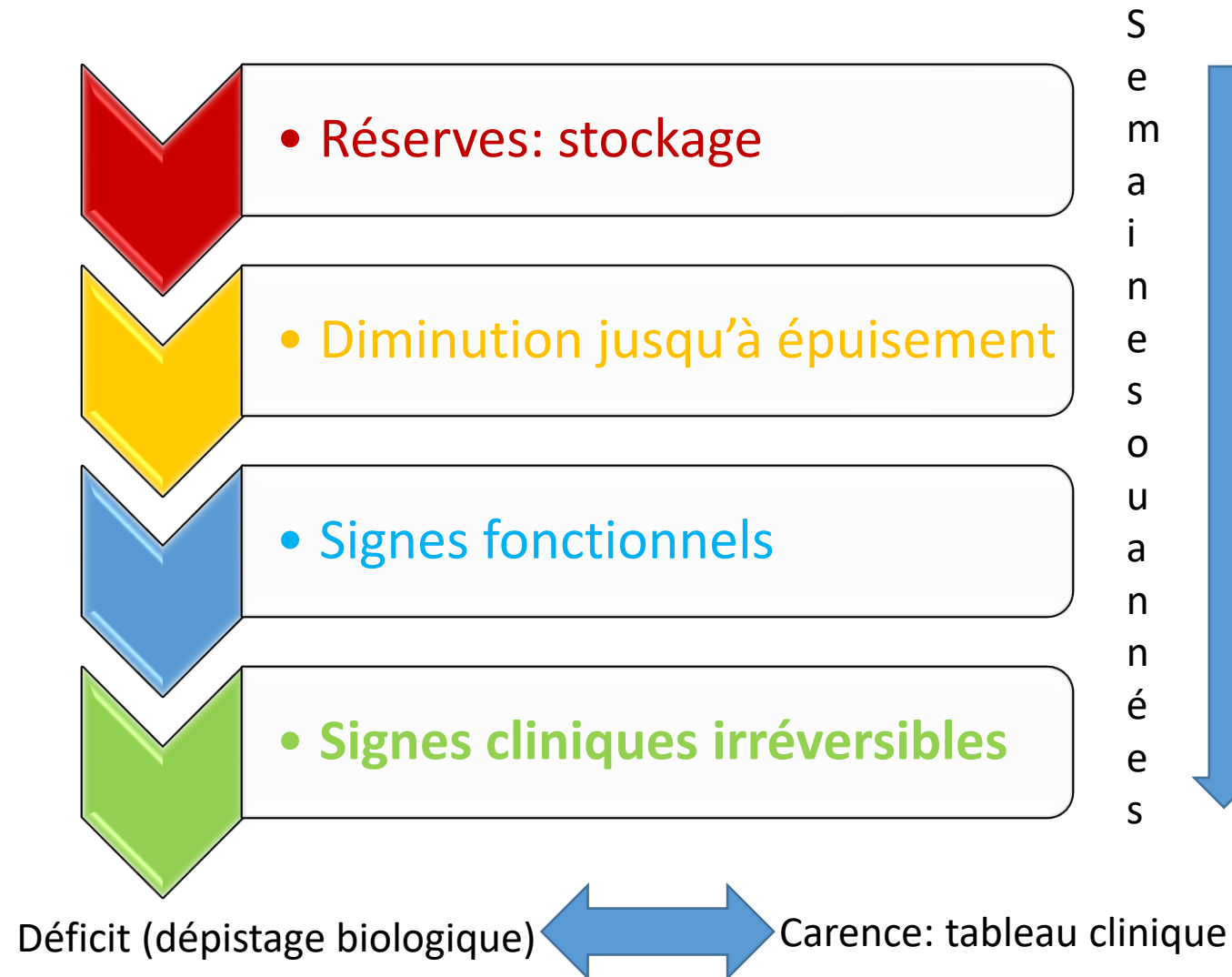
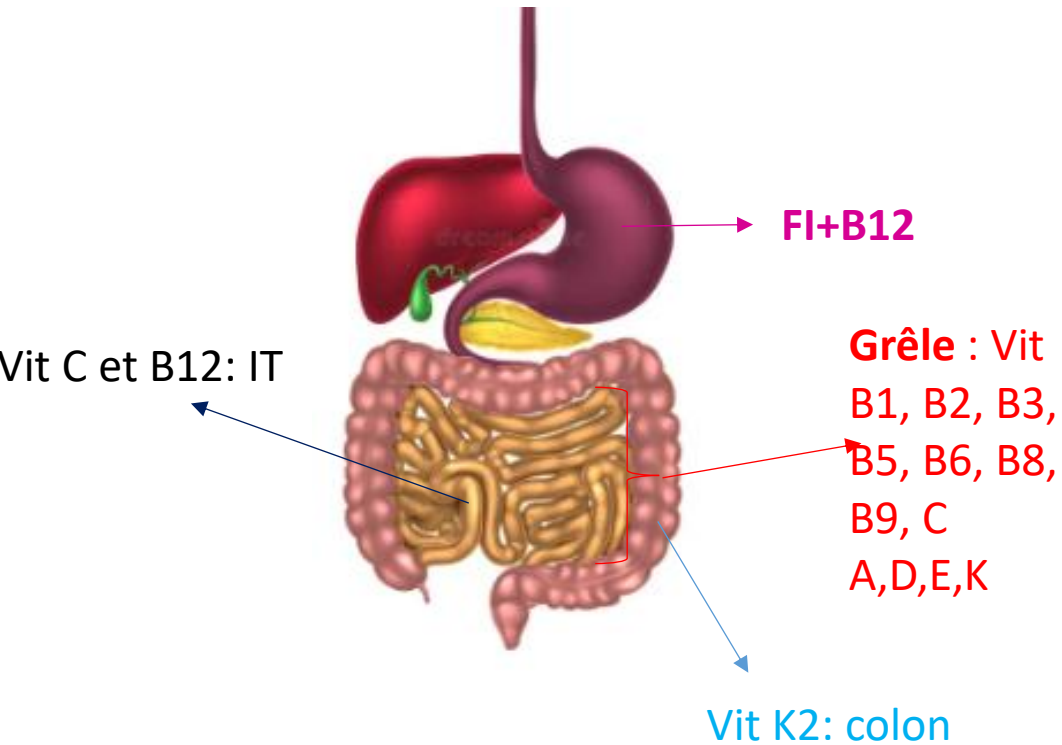


VITAMINES: définition/rappels

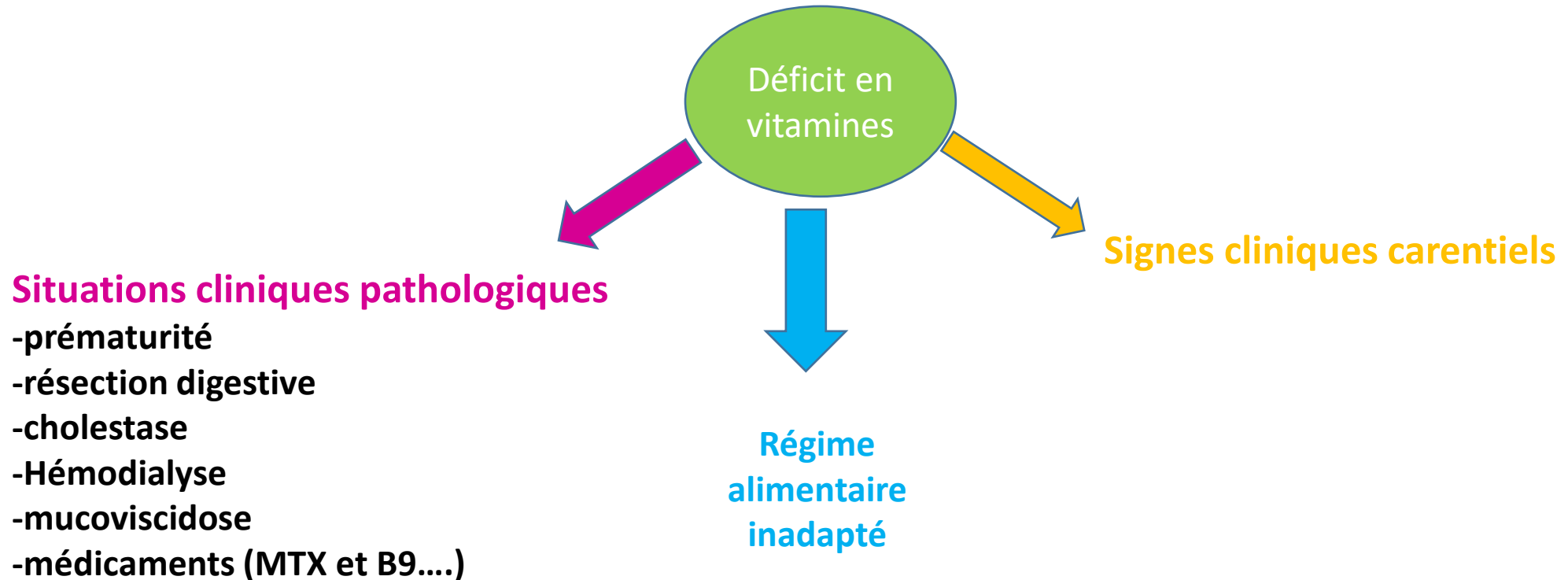
- **Concept: Casimir FUNK, 1911**
- **Molécules organiques indispensables**
 - non synthétisées ou de façon insuffisante par l'homme
 - apport alimentaire indispensable
- **13 vitamines:**
 - 2 groupes: -vitamines hydrosolubles (B1, B2, B3, B5, B6, B8, B9, B12, C)
 - vitamines liposolubles (A,D,E,K)
- **Fonctions biochimiques:**
 - action génomique (Vit A, D)
 - rôle de coenzyme métabolisme énergétique (B1, B2, B3, B5, B6, B8)
 - transfert inter ou intramoléculaire de groupement (B9, B12)
 - rôle anti-oxydant (C, E)



Vitamines: introduction



Quand évoquer un déficit en vitamines?



Cas clinique N°1

NRS de 24 mois se présente aux UP pour impotence fonctionnelle depuis 1 semaine

Grossesse à terme 39 SA +2 jours, 3650g, 50,5 cm, PC 36,5, Apgar 8 à 1 min, 10 à 5min - Dystocie des épaules à la naissance

Retard vaccinal

psychomoteur : tenue assise 8 mois; marche assise 18 mois, répète les syllabes

Courbe de croissance: poids = 11,2 kg (-0,6 DS) ,taille= 82 cm (-0,9DS),
IMC= 16,7 kg/m² (moyenne)

Cliniquement:

- enfant pâle, irritable, douloureux pleurs++, impotence fonctionnelle des MI avec attitude en flexion des membres inférieurs
- Se frotte les yeux++

EXAMEN CLINIQUE:

- ROT + aux membres inférieurs
- Pas de déficit moteur franc, pas d'asymétrie des membres inférieurs
- Douleur à la palpation musculaire et gêne à la mobilisation articulation des MI
- A priori pas de déficit sensitif
- Pas de béance anale, bonne miction.
- Gingivite
- Eruption cutanée dans le cuir chevelu
- Éruption cutanée sur les jambes
- Eruption du siège
- Abdomen souple dépressible, pas de masse palpable

Examens paracliniques

→ **HEMOGRAMME** : (diagnostic différentiel= LAM)

GLOBULES ROUGES : 5.72 Tera/L (4.00 - 5.30)

Hémoglobine : 87 g/L (105 - 135)

Hématocrite : 0.31 L/L (0.36 - 0.44)

VGM : 54.7 fL (73.0 - 89.0)

TCMH : 15.2 pg (24.0 - 30.0)

PLAQUETTES : 226 Giga/L (150 - 400)

GB Normaux; Cytométrie lymphocytaire : répartitions et les numérations des populations et sous-populations lymphocytaires analysées sont normales

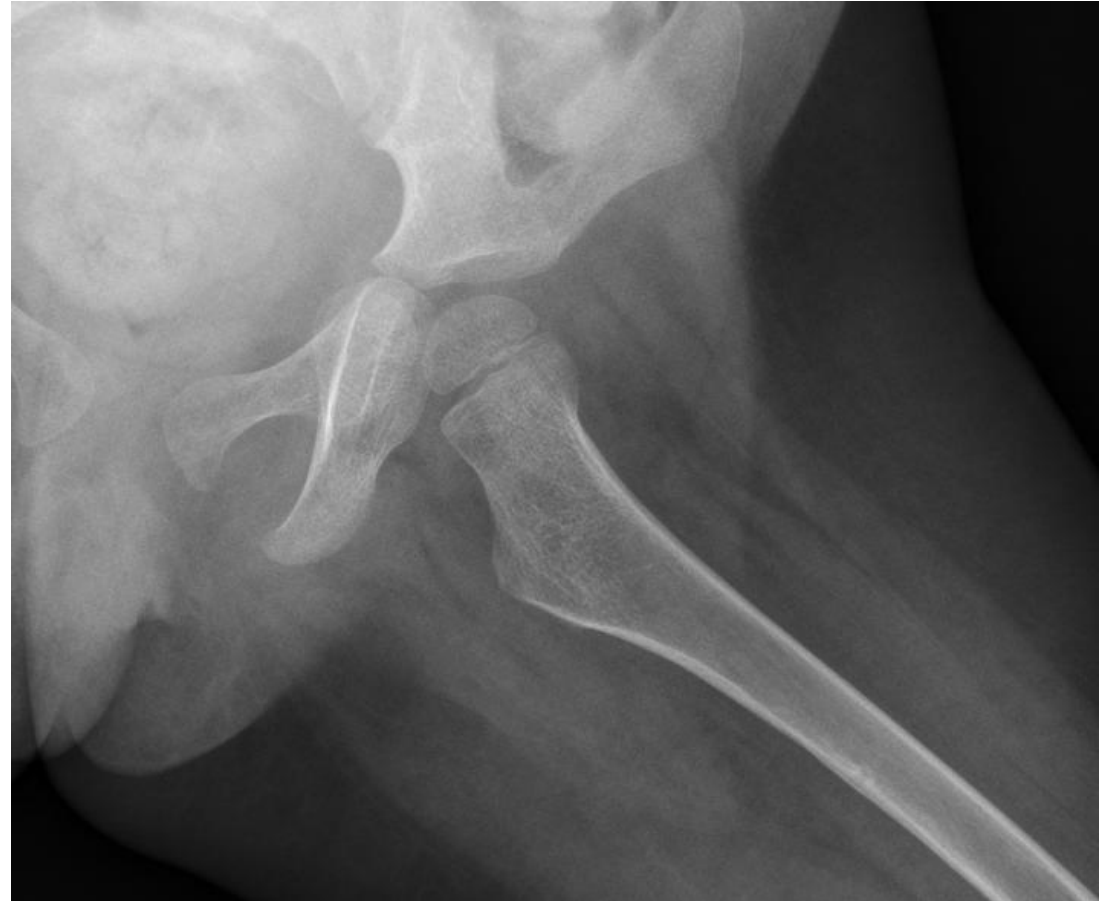→ ***Anémie microcytaire*** avec bilan évocateur de ***trait alpha-thalassémique***

- CRP : 12; VS normale
- TP-TCK-Fibrinogène normaux
- Ionogramme : pas de trouble ionique
- CPK normales
- Albumine-protidémie normaux
- Plombémie négative

Examens radiologiques

- Radio bassin: hyperclarté osseuse, sans franche plage de lyse
- Echographie hanche: normale
- Scintigraphie osseuse normale.

Petites lacunes osseuses diaphysaires fémorales gauches



Alimentation

- Alimentation :

→ Exclusivement: lait 1/2 écrémé depuis l'âge de 18 mois et mange quelques compotes de fruits

- ne mange ni légumes ni viande ni poisson



BILAN VITAMINIQUE:

→ carence en **vitamine C**:
Vitamine C : 0.30 mg/L (2.60 - 11.00)

→ **Autres déficits:**
Vitamine A : 0.12mg/L (0.33 - 0.49)
Vitamine E : 6.1 mg/L (7.0 - 10.0)
Vitamine D et B12 normales
Ferritine : 12.2µg/L (10.0 - 291.0)
Fer : 4.4µmol/L (9.0 - 30.4)
Coefficient Saturation Transferrine : 6% (15 - 35)

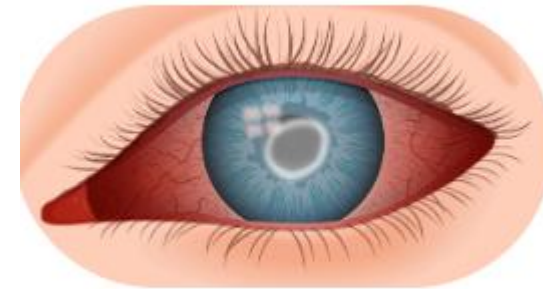
Sélénium plasm : 71 µg/L (70 - 120)

Zincémie : 501 µg/L (650 - 1100)

Vitamine D (D2+D3) : 59.5nmol/L

FOLATES SERIQUES : 4.65 nmol/L (>17.3)

Carence en vitamine A:
Trouble vision nocturne
Kératomalacie
Ulcère de cornée



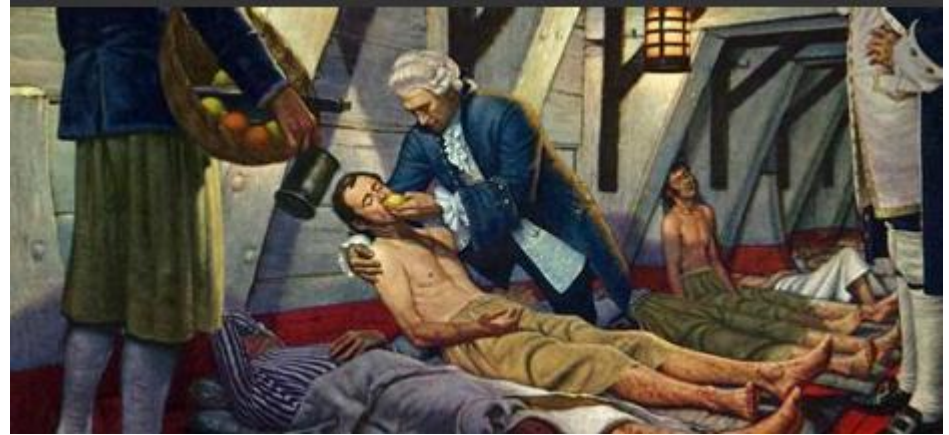
Ulcère de cornée

Scorbut en pédiatrie

- Rare...
- Enfant avec sélectivité alimentaire

FDR= -**troubles du spectre autistique** 42% des cas
-déficience intellectuelle 31% des cas

- Souvent associé à
 - d'autres carences:
 - anémie ferriprive : 42% (rôle de la vit C dans l'absorption du fer)
 - autres : vit A, E....
 - insuffisance pondérale: 22% des cas

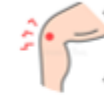

Scorbut en pédiatrie: manifestations cliniques

Principaux symptômes:



Asthénie, Anorexie, perte de poids



Manifestations musculo-squelettiques



anomalie de collagène : poils dystrophiques, hyperplasie gingivale

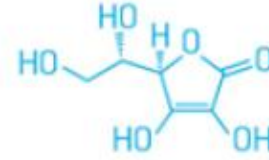


hémorragies: gingivale, hématome musculaire, sous périosté...



déchaussement des dents

UNE VITAMINE INDISPENSABLE

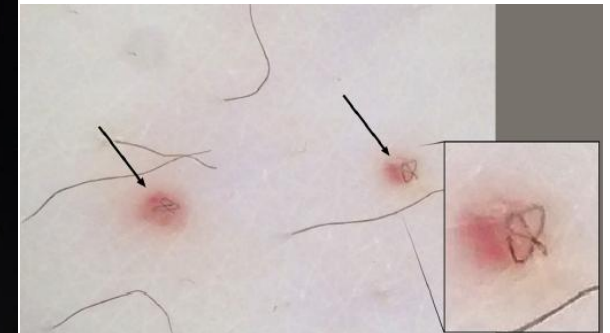


La vitamine C, ou acide ascorbique, maintient la cohésion des tissus dans l'organisme.

Sans elle, les tissus sont fragilisés, ce qui entraîne des problèmes de cicatrisation et des hémorragies.

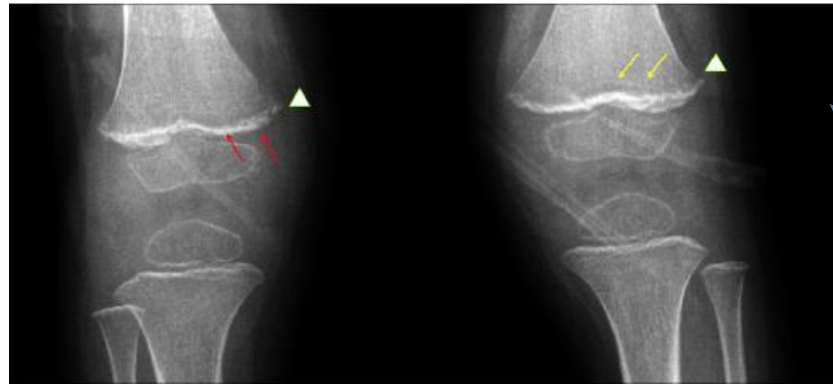
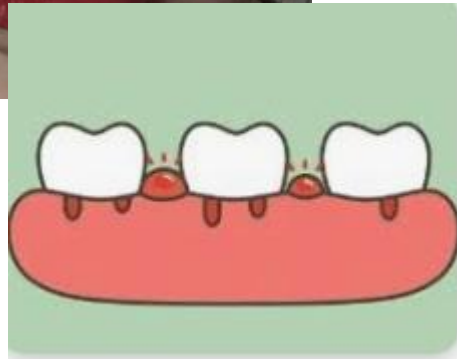
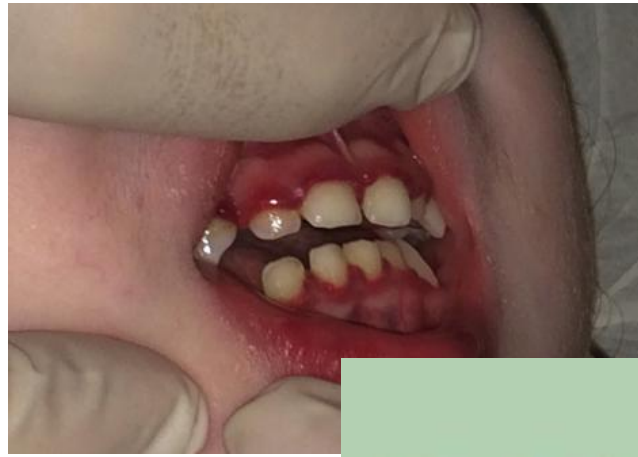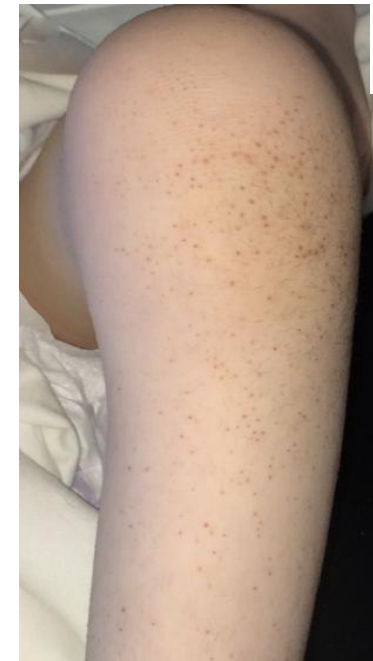Figure 3. Radiographies des extrémités des fémurs et tibias: déminéralisation, condensation métaphysaire, bandes claires métaphysaires, éperons osseux métaphysaires.



EVOLUTION sous traitement

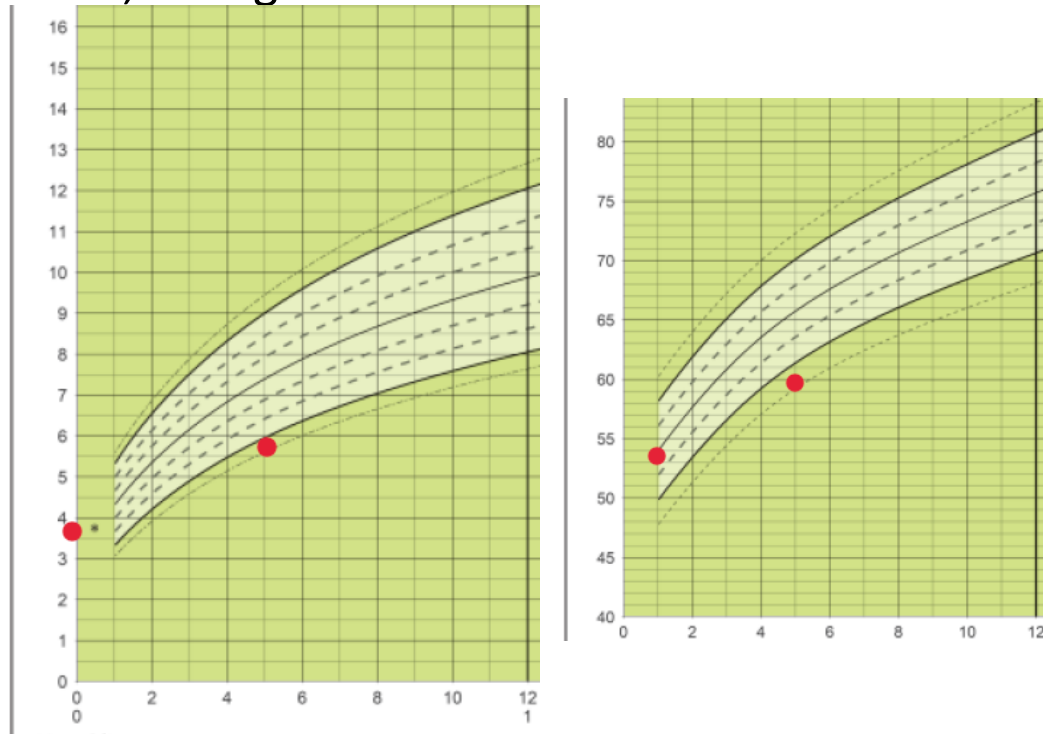
- Régression des gingivorragies. Amélioration de l'éruption cutanée du cuir chevelu et du siège
- IP du Service de Pédiatrie: carence de soin, carence éducative
- Bonne récupération motrice par la supplémentation et changement alimentaire

Cas clinique N°2

Nourrisson de 5 mois

- Mère vegan, supplémentation vitaminique quotidienne pendant la grossesse puis après l'accouchement
- Naissance à terme, PN= 3,4 kg TN=50 cm
- Allaitement maternel exclusif
- Hospitalisé pour :
 - mauvaise prise pondérale
 - difficultés alimentaires
 - pâleur
 - hypotonie/somnolence....

- Poids: 5,720 kg Taille= 60 cm



- PC=39 cm (-3SDS)

- **Cliniquement**

- discrète Hépatomégalie- splénomégalie
- Retard du neuro-développement (pas de tenue de la tête)

- **Biologie:**

-Hémoglobine: 4,7 g/dl; VGM= 84 Plaquette=45 G/l

Ferritinémie: 4 ng/ml fer sérique : 9 µg/dl

-B9: 12,8 ng/ml (N>3)

-B12: 57 ng/ml (N:180-500 ng/ml)

- **IRM cérébrale:** dilatation des ventricules latéraux+ retard diffus de myélinisation



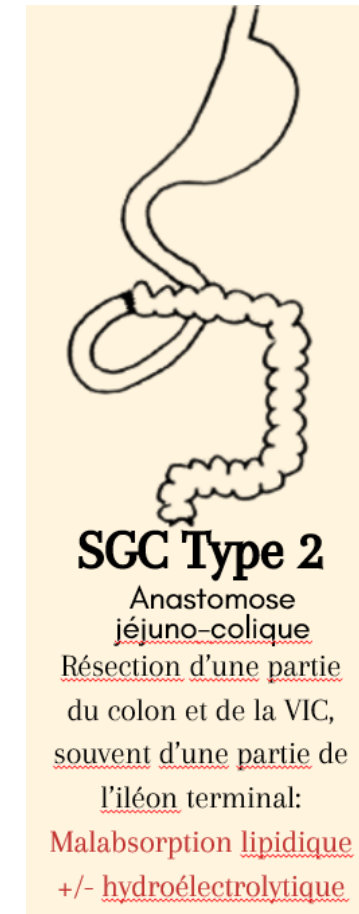
tableau sévère de carence en vitamine B12 chez NRS nourri par allaitement maternel exclusif avec mère vegan

- Amélioration clinico-biologique après supplémentation en B12 IM et fer, mais persistance d'un retard du neuro-développement à 7 mois de suivi

Cas clinique N°3

Horatio

- Jeune garçon âgé de 14 ans
- Suivi dans service de gastro pédiatrie dans le cadre d'un syndrome de grêle court de type 2 post atrésie + entérocolite ayant bénéficié de 2 plasties d'allongements type STEP (60 cm de grêle, 50 cm de colon 30%)
- Nutrition parentérale 4 jours par semaine/Revestive[®] (GLP2)
- Placement en SSR sur décision judiciaire
- Période covid → isolement+++ , crise d'angoisse++



A l'arrivée à la consultation...

- Asthénie, pâleur
- Trouble de la marche, sur la pointe des pieds
- À l'examen neuro :
 - Examen paires crâniennes normal
 - Pas de déficit sensitif
 - Déficit moteur distal prédominant à droite (MS et MI)
 - Babinski bilatéral
 - Douleurs neuropathiques

- **Avis neurologique:**

Apparition progressivement d'un trouble de la marche.

A l'examen **déficitaire surtout au niveau distal**, flexion du poignet 4/5 surtout à droite, déficitaire en distal aux membres inférieurs, début de rétraction. ROT plus faibles à droite. Bien perçus à gauche. Pas de pied creux. Marche sur la pointe, impossible sur talon. Pas de déficit sensitif. Pas de trouble vésico sphinctériens ou déglutition. Pas de déficit des PC. Pas de syndrome cérébelleux.

Trouble de la proprioception au pic-touche

- **Sur le plan moteur** : marche avec déficit des releveurs, ne peut pas marcher sur talons, peut marcher sur pointes. Amyotrophie loge antero-externe bilatérale. Rétraction des aponévroses plantaires sans trop de verticalisation de M1.

Quel diagnostic évoquez-vous?

Pourtant supplémentation IV en
vitamine B12 dans les cocktails
vitaminiques de NP!!!

- Dosage CPK 20.06 : normaux
- Bilan thyroïdien normal
- Vitamine E : 11 mg/L (normale)
- vitamine A : 0,35 mg/L (normale)
- *Dosage vitamine B12 normal*
- Vitamines B1, B6, Vit E, Vit C, B9, B12 : dosage normaux...

- A l'interrogatoire: usage intempestif de MEOPA à visée anxiolytique dans le SRR qui le prend en charge

Suspicion de neuropathie avec sclérose combinée de la moelle secondaire à une utilisation excessive de protoxyde d'azote

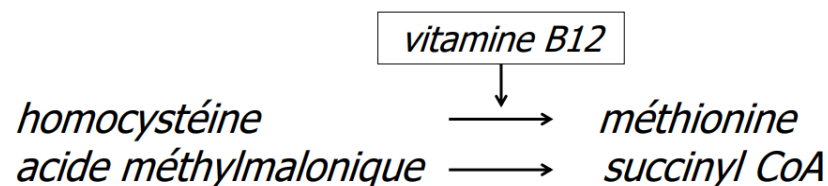


carence fonctionnelle en vitamine B12

→ diagnostic biologique:

Dosage : Homocystéinémie augmentée à 17,5 $\mu\text{mol/L}$ (N<0.4)

Ac méthyl malonique: 0,94 $\mu\text{mol/l}$ (< 0,40)



Examens complémentaires

- IRM médullaire 03/07 : **pas d'anomalie de signal du cordon médullaire** notamment du cordon postérieur. Pas de rehaussement pathologique. Pas d'anomalie de la charnière cervico thoracique. La moelle se termine en L1.
- EMG le 09/07 : trouble de la conduction axonale

Carence fonctionnelle: Usage récréatif du N2O

- En augmentation en Europe: usage récréatif de N₂O(gaz hilarant) : vendu sous forme pure comme agent propulseur dans l'agro-alimentaire, cartouche culinaire inhalé ou bonbonne, vendue légalement et à très faible cout : augmentation de la consommation en Europe ; potentiel addictif « craving »



Carence fonctionnelle: Usage récréatif du N2O

Physiopathologie

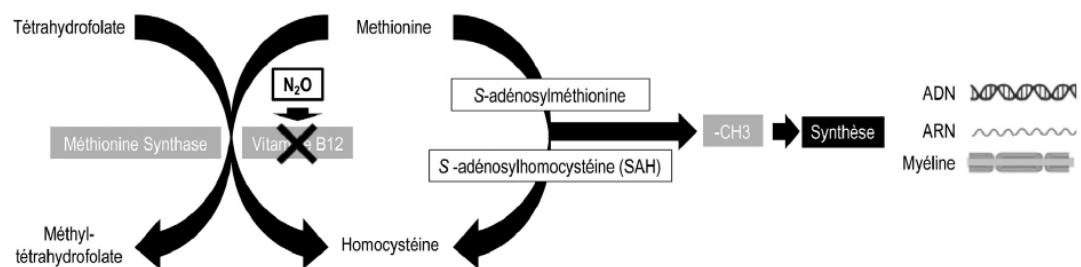
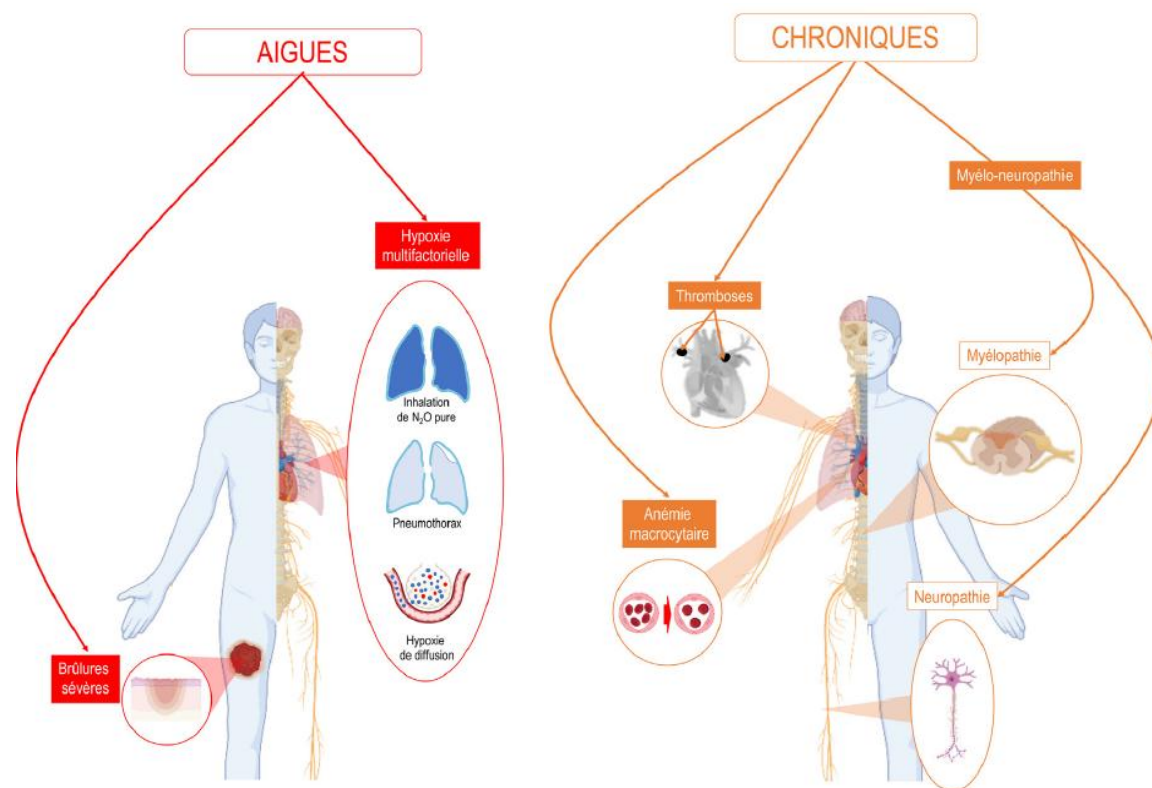


Fig. 2. Le N₂O inhibe la méthionine synthase en oxydant de manière irréversible la vitamine B12 (N₂O : protoxyde d'azote ; -CH₃ : radical méthyl).

Toxicité



Prise en charge

- Arrêt de l'intoxication au protoxyde d'azote
- **Mise en place d'orthèses suropédieuses nocturnes avec rappel élastiques et test thérapeutique pour orthèses de marche suropédieuses postérieure.**
- Poursuite supplémentation IV habituelle en B12 (NP)
- Prise en charge psychologique
- Signalement au juge

vitamine B12

- Essentielle au métabolisme humain
- Réserves hépatiques
- Sources uniquement d'origine animale:

-viandes

-poissons et fruits de mer

-œufs

-produits laitiers

- Impliquée dans:

- Synthèse ADN et hématopoïèse

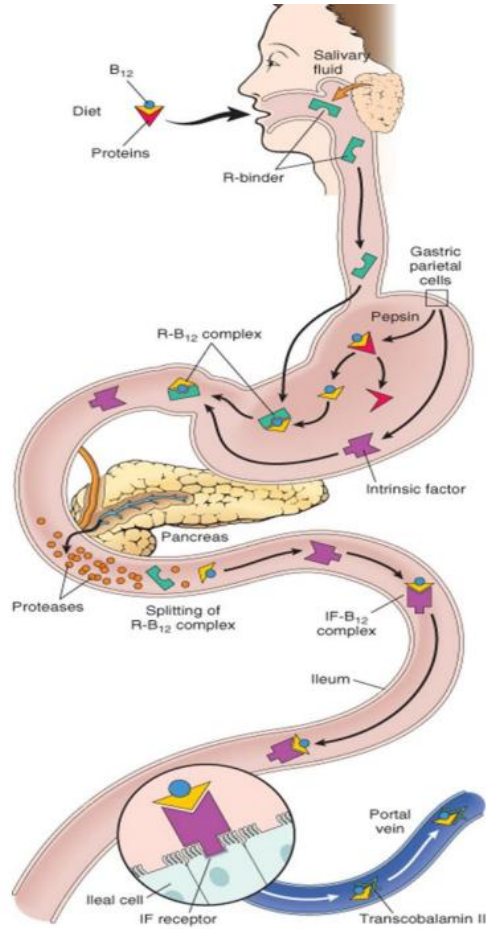
- Synthèse des acides gras

- Développement et myélinisation SNC

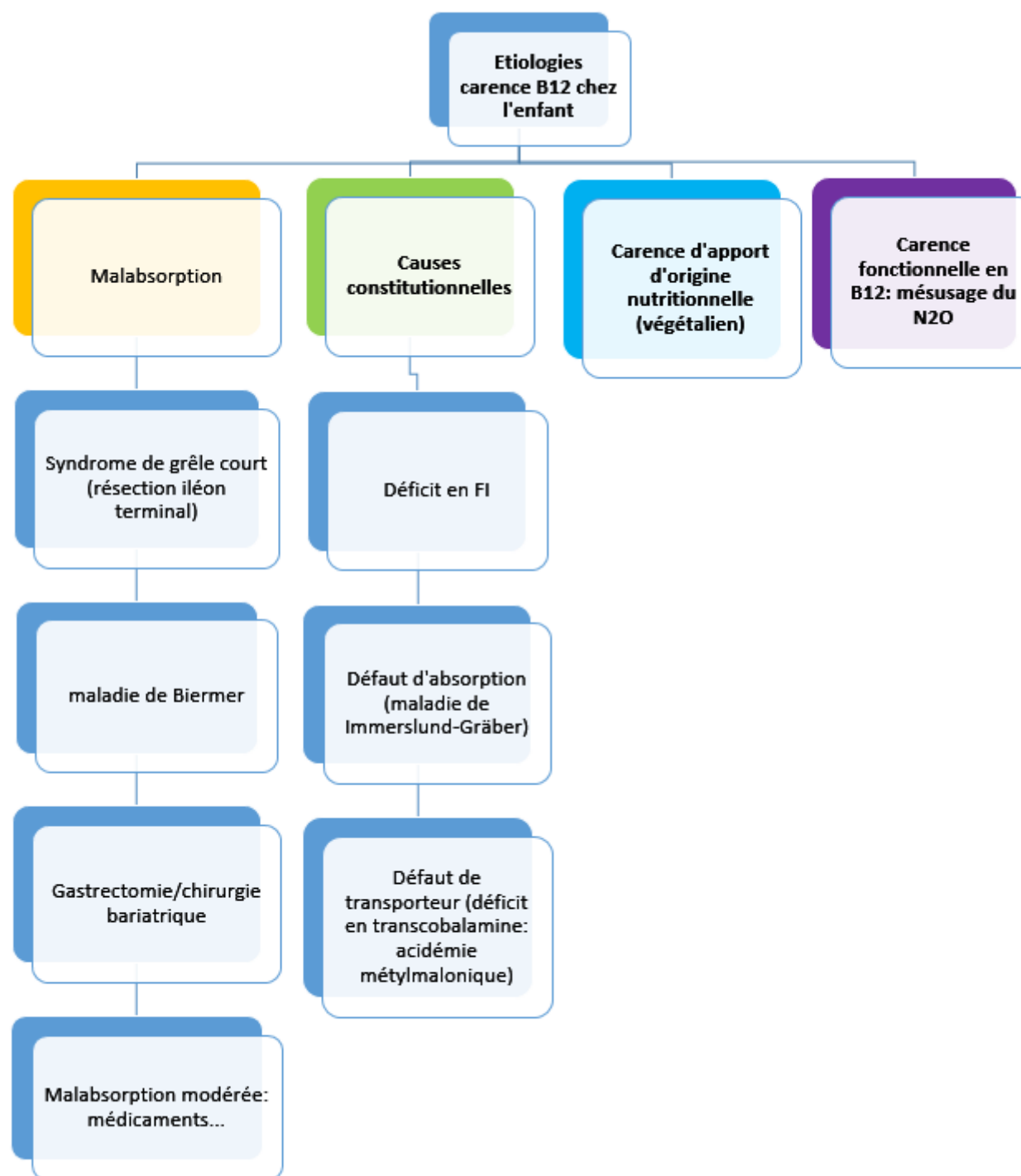
- Maintien intégrité des épithéliums digestifs



PHYSIOLOGIE de l'absorption vit B12...



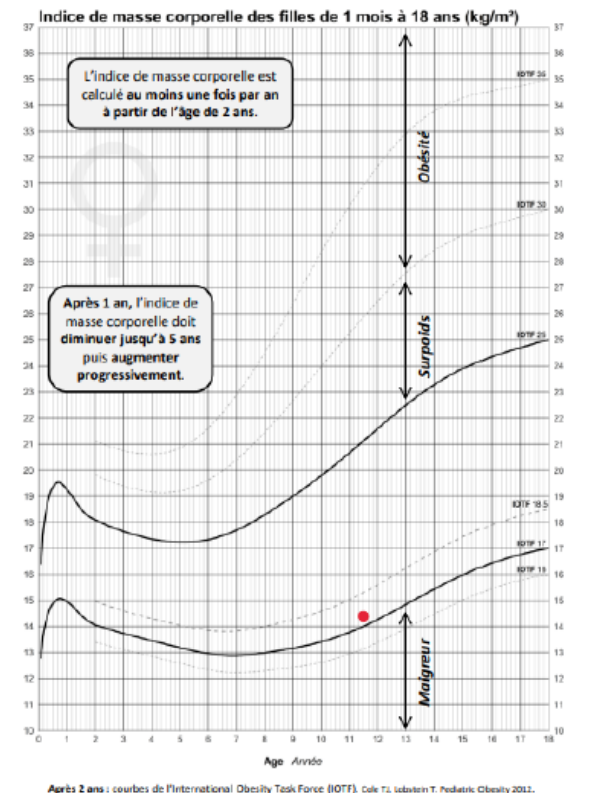
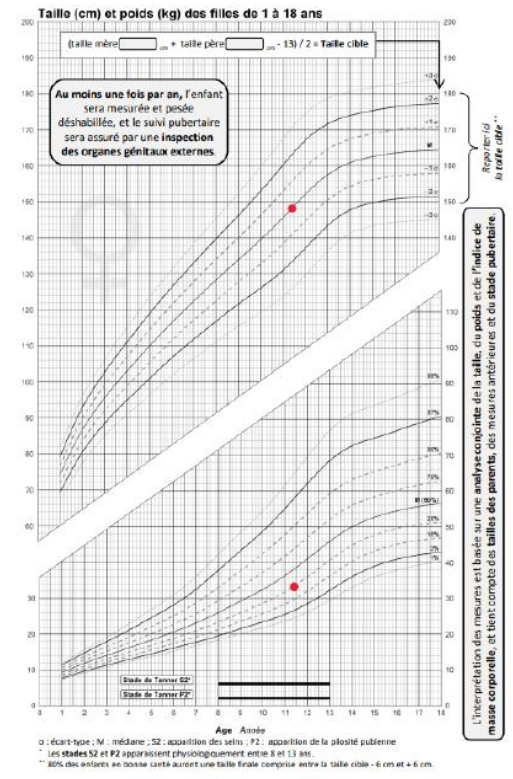
- Apport quotidien recommandé: 6 mois → 3 ans: 300µg
>6 ans: 1000-1500µg/j
- Réserves: 3-4 mg (stock hépatique de 3- 5 ans)
- 50-60% absorbés puis stockés essentiellement dans le foie
- 1-5% de la vitamine B12 libre est absorbée passivement



Cas clinique N°4

Adolescente de 12 ans et demi, amenée en cs par ses parents pour conseils diététiques, contexte de refus de consommer des aliments d'origine animale

- Végétalisme: rejet de toute consommation de produits issus de l'exploitation des animaux (viandes, laits, poissons, œufs, miel, etc.), motivations éthiques (bien-être animal), environnementales (développement durable..), sanitaires (bienfait sur la santé)...
- Nécessite connaissance diététique et encadrement



Régime végétalien chez l'enfant, danger?

- Nombreux « case report » chez enfant avec mise en jeu du pronostic vital
- végétarisme: phénomène de société: motivations éthiques, environnementales, sanitaires...
- Nombreuses régions du monde (Asie++): culture/religion: alimentation végétarienne
- Problématique: Rôles du pédiatre au cours des régimes d'exclusion:
 - Évaluer intensité du risque
 - Dépister des carences éventuelles
 - Conseils/guidance

Définitions



FLEXITARIEN



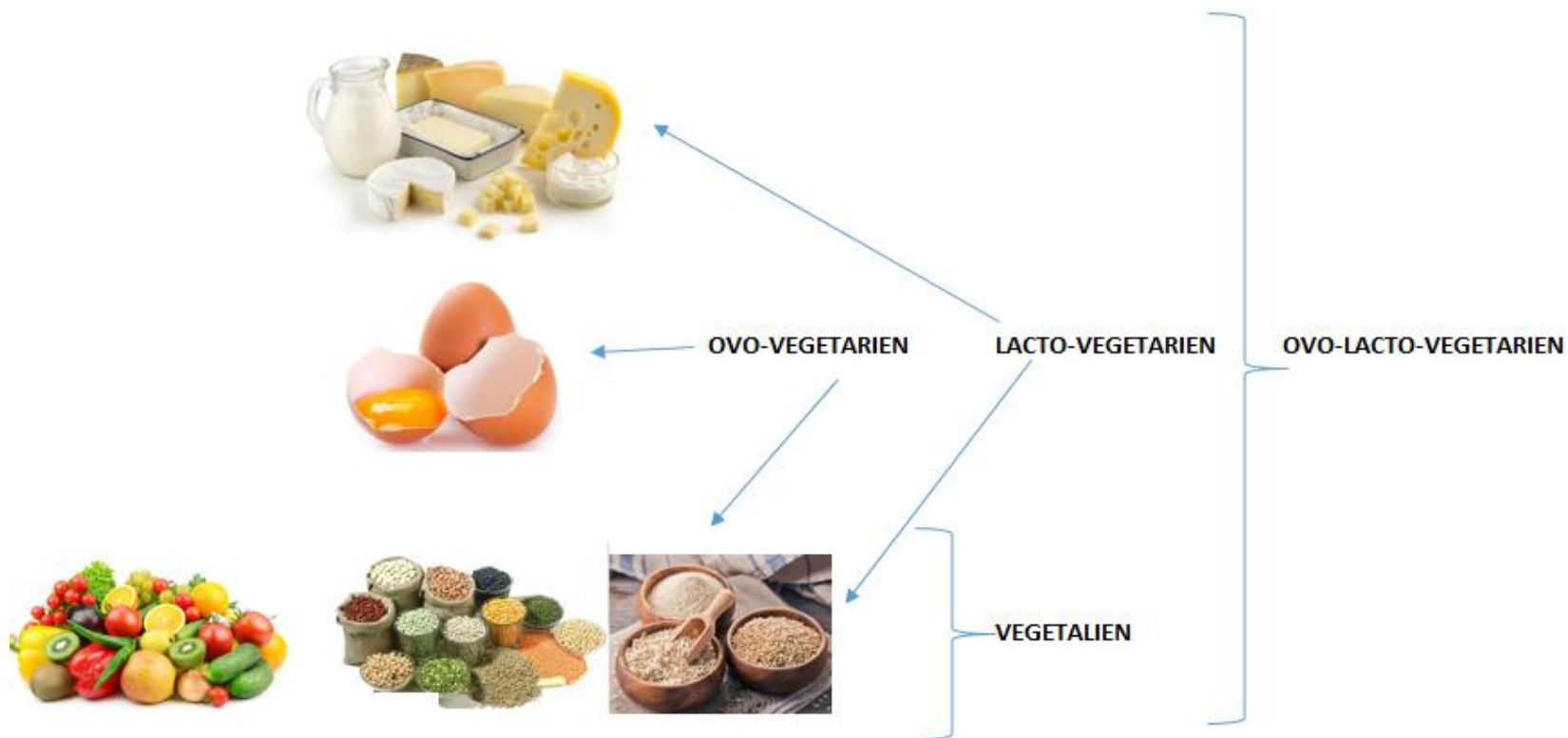
OVO-VEGETARIEN

LACTO-VEGETARIEN

OVO-LACTO-VEGETARIEN



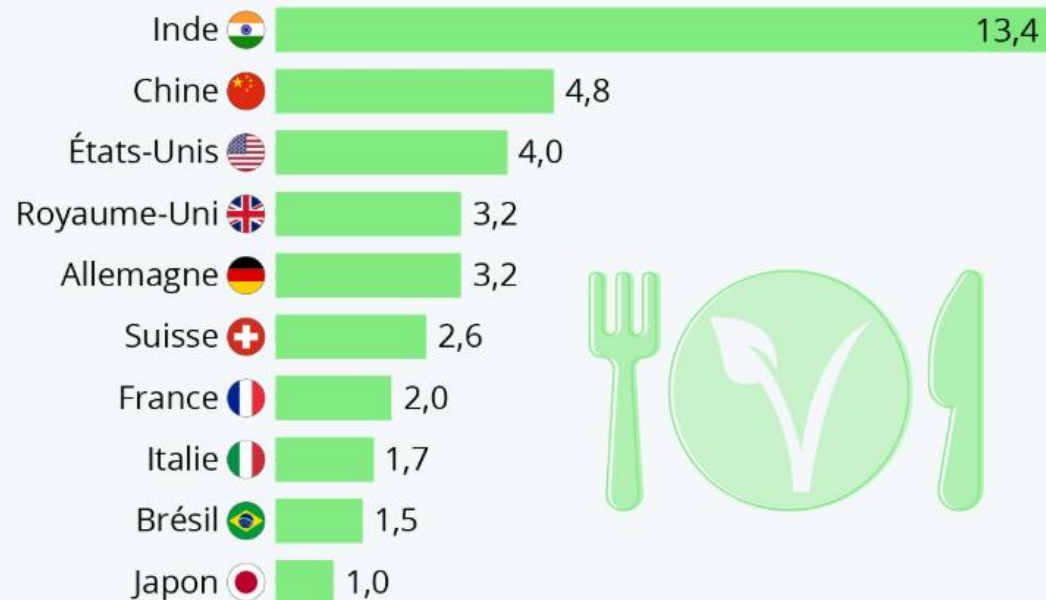
VEGETARIEN



EPIDEMIOLOGIE

Quelle est la popularité du véganisme ?

Part de répondants qui suivent un régime végétalien dans une sélection de pays (en %)




- La prévalence des végétariens et végétaliens dans la population générale augmente, mais reste faible (< 3 %).
- Les «Vegan » : < 0,5 %.
- Les flexitariens : 10 à 15 % de la population
- Prévalence chez l'enfant?

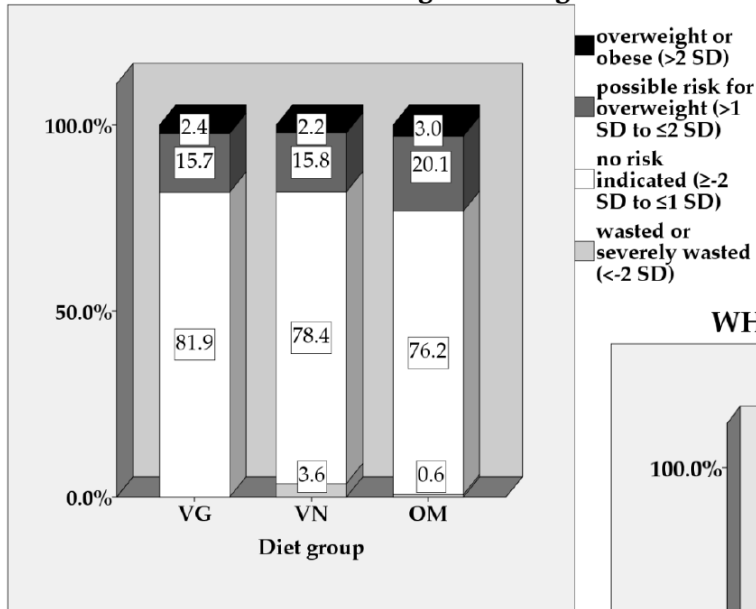
Croissance/ingestas

Article

Energy, Macronutrient Intake, and Anthropometrics of Vegetarian, Vegan, and Omnivorous Children (1–3 Years) in Germany (VeChi Diet Study)

Stine Weder ^{1,2} , Morwenna Hoffmann ¹, Katja Becker ², Ute Alexy ³ and Markus Keller ^{1,*}

WHO classification for weight-for-height z-score



WHO classification of height-for-age z-score

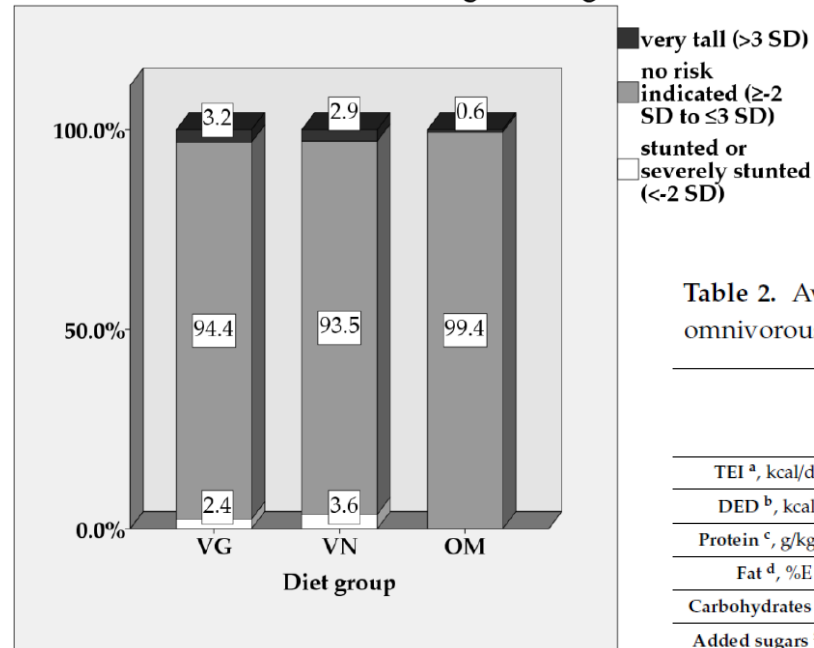


Table 2. Average daily intake of energy and macronutrients of vegetarian (VG), vegan (VN), and omnivorous (OM) children in the VeChi Diet Study by diet group.

	Median (IQR)			Basic model (age, sex adjusted)		Final model	
	VG (n = 127)	VN (n = 139)	OM (n = 164)	p-value	Partial η ²	p-value	Partial η ²
TEI ^a , kcal/day	956 (790–1084)	986 (821–1186)	974 (856–1099)	0.281	0.006	0.055	0.015
DED ^b , kcal/g	1.12 (0.98–1.33)	1.05 (0.93–1.22)	1.15 (1.02–1.35)	0.009 [#]	0.022	0.466	0.004
Protein ^c , g/kg BW	2.26 (1.83–2.65) ¹	2.25 (1.82–2.76) ²	2.54 (2.16–3.06) ^{1,2}	<0.0001 ^{***}	0.054	<0.0001 ^{***}	0.122
Fat ^d , %E	33.7 (29.7–36.6)	33.6 (27.9–39.4) ¹	32.6 (28.2–37.2) ¹	0.781	0.001	<0.0001 ^{***}	0.049
Carbohydrates ^e , %E	53.6 (50.5–58.2)	53.8 (49.4–59.3) ¹	53.1 (47.9–57.1) ¹	0.029	0.017	<0.0001 ^{***}	0.070
Added sugars ^f , %E	4.2 (1.1–6.6)	2.1 (0.6–5.7)	4.8 (2.2–8.7)	<0.0001 ^{***}	0.045	0.002 ^{*##}	0.032
Fiber ^g , g/1,000 kcal	16.1 (13.8–20.0) ¹	19.6 (16.3–24.1) ¹	13.4 (10.1–16.6) ¹	<0.0001 ^{***}	0.231	<0.0001 ^{***}	0.290

FDR

- Terrain: jeune âge+++ surtout NRS avant 2 ans et avant la diversification
- Type de régime
- Compléments nutritionnels?

Mécanisme des carences

- Carence d'apport
- Absorption réduite: biodisponibilité
→ origine: fer, zinc,
Protéines: Omnivore: 1g/kg/j
végétarien: 1,4 g/kg/j, végétalien: 1,7 g/kg/j
→ Effet matrice: phytate et calcium, fibres.....
- Défaut de composition: AA essentiels végétaux/animaux

En pratique

- **AA essentiels:**

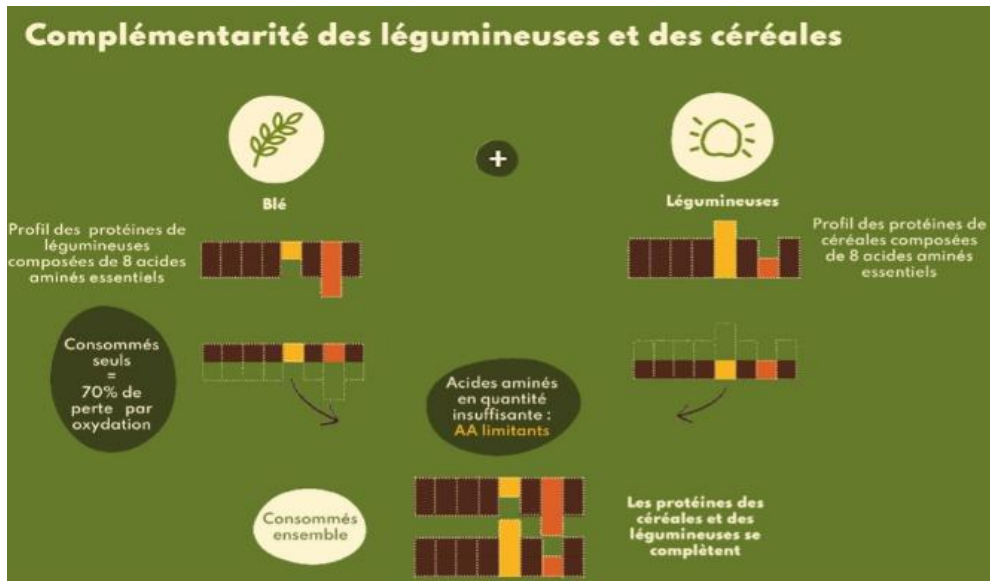
→ Nourrissons: attention boissons végétales amande, soja, châtaigne...: faible teneur protéines, calories, lipides, fer, calcium....

→ allaitement maternel ou formule infantile
type modilac Riz

→ diversification: conseils végétaux riches: légumineuses, soja, quinoa, céréales

association céréales/légumineuses

Améliorer digestibilité (cuisson, fermentation, germination)



- **Vitamines B12:** supplémentation systématique (soit chez la mère si allaitement mais attention au type de complément (algues=B12 métaboliquement inactive): 5µg/j 6 mois-3 ans, 50 µg/j >11 ans

- **AGPI: DHA:**

→ NRS: formule infantile enrichie en DHA (systématique depuis 2020)

→ huiles végétales riches en omega3: huile de lin, colza, tournesol, ou huile Quintessens:

2 cac (10g/j)

dès le début de la diversification



- **[Fer]** : élevée légumineuse et épinard mais coeff d'absorption faible/susceptibilité individuelle (hepcidine)

En pratique

- **Iode**: apport en sel iodé
- **Zinc**: supplémentation gluconate de zinc: 1 mg/kg/j selon taux plasmatique
- **Vitamine D**:

âge de l'enfant et facteurs de risques*	dose journalière recommandée	En cas de mauvaise observance de prise quotidienne
0-2 ans (pour tous)	400 à 800 UI par jour de vitamine D2 ou D3	
2-18 ans sans facteur de risque	400 à 800 UI par jour de vitamine D2 ou D3	50 000 UI de vit D3 tous les 3 mois (4 fois par an) ou 80 à 100 000 UI de vit D3 en automne et en hiver (2 fois par an)
2-18 ans avec facteurs de risque	800 à 1600 UI par jour	50 000 UI de vit D3 toutes les 6 semaines ou 80 à 100 000 UI de vit D3 tous les 3 mois (4 fois par an)

* facteurs de risque : peau noire, obésité, régime vegan, absence d'exposition solaire

- **Calcium**:

→ NRS: formule infantile

→ Enfant : eau minérale riche en calcium: ou complément



555mg/l



468 mg/l



549 mg/l

NB ado: besoins: 1200 mg/j

Cas clinique N°5

Nourrisson de 6 semaines

- **HISTOIRE CLINIQUE:**

- emmené aux urgences à la suite de mouvements anormaux du MSG, sans autres signes de focalisation, pas de perte de contact, pas de fièvre, glycémie normale.

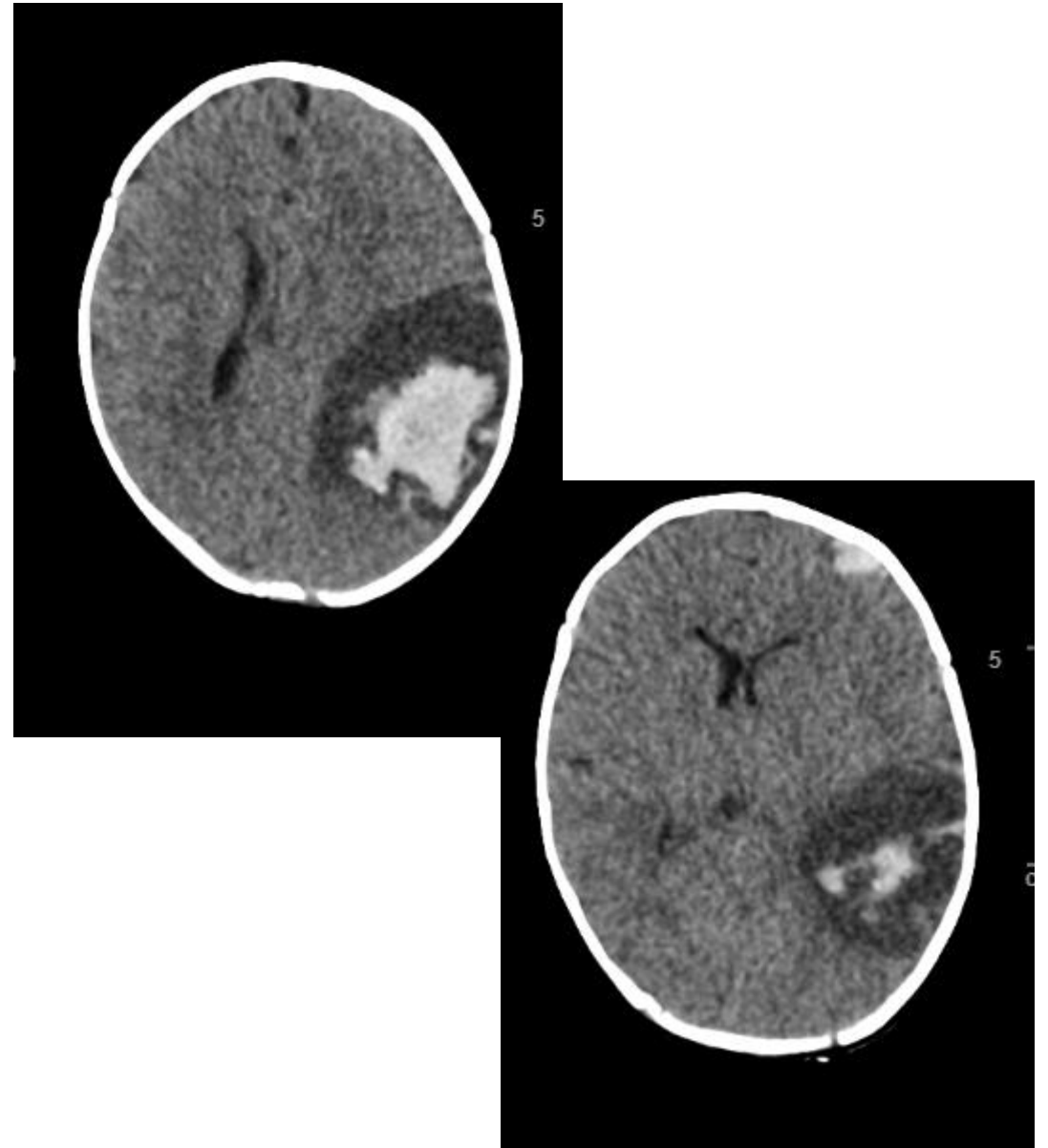
- On note l'apparition d'hématomes genou droit et épaule gauche d'apparition récente. L'enfant est également ictérique, d'apparition récente selon les parents.

- **ANTÉCÉDENTS**

- Né à terme à 39SA, PN : 3.116Kg TN : 48cm

- Bonne adaptation avec Apgar 10/10

- **Scanner cérébral en urgence** : volumineux hématome fronto-temporal gauche et occipital gauche.
- pas d'hépatomégalie, pas de splénomégalie, des ROT VIF au niveau du MID.
- L'enfant reçoit du Valium aux urgences.



• **Biologie :**

Bilirubine totale : 148 μ mol/L (0 - 21)
Bilirubine conjuguée : 112 μ mol/L (0 - 5)
ASAT / GOT : 230UI/L (13 - 40)
ALAT / GPT : 159UI/L (7 - 40)
GGT : 911UI/L (0 - 73)
Phosphatase alcaline (PAL) : 528UI/L (145 - 495)


Ammoniaque : 25 μ mol/L (11 - 32)

• **Cliniquement:**

Pas d'HPM ni SPM

Selles colorées....

Quel examen biologique manque-t-il à ce stade?

 Coagulation: TP < 10% avec FV à 133%.

Bilan de cholestase du nourrisson

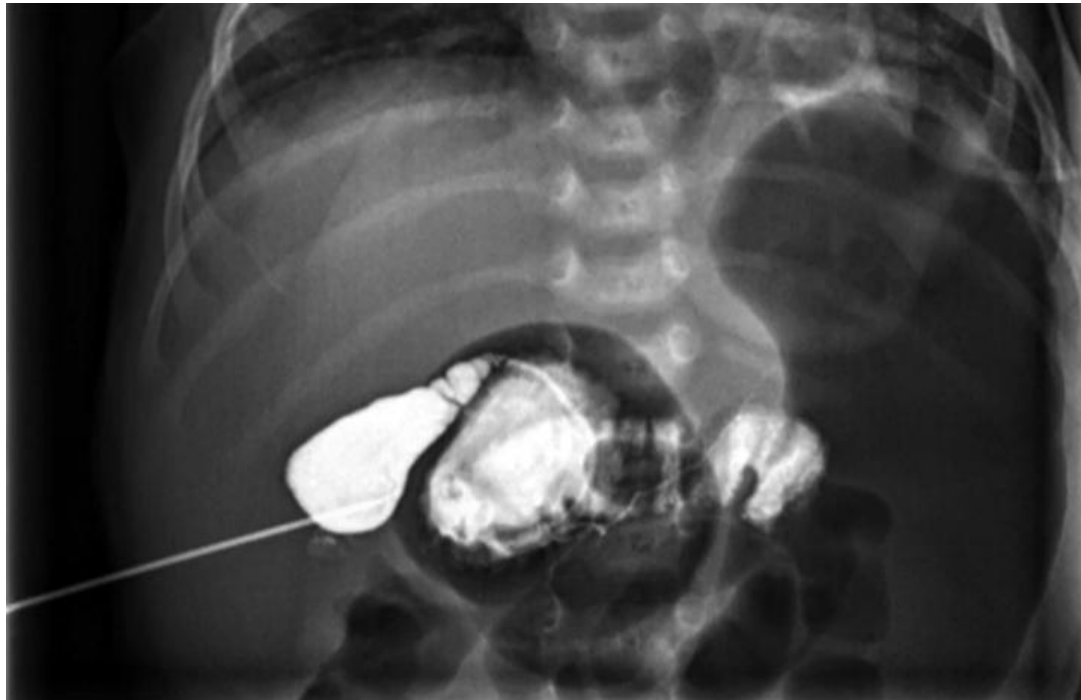
Examens paracliniques:

- Echographie abdominale à jeun : normale
- ETT: normale
- Examen ophtalmo: pas d'embryotoxon
- Radio rachis

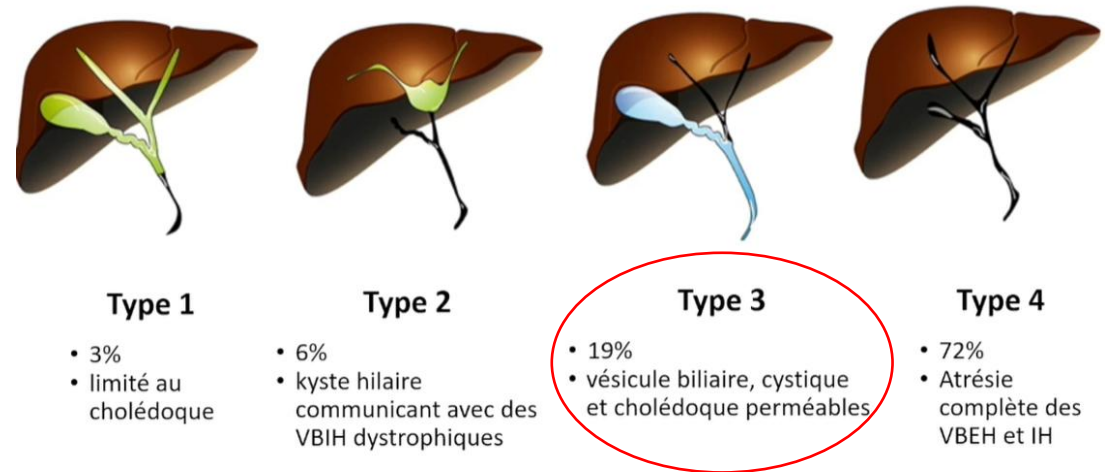
Bilan biologique

- Dosage des acides biliaires
- Trypsine IR réactive (dépistage neonatal)
- Alpha1-antitrypsine
- Sérologies : CMV, ...
- ECBU
- TSH, cortisol ,ACTH
- Bilan métabolique

Cholangiographie +PBH



Classification chirurgicale



Cholestase neonatale

- Foie de taille normale, bonne croissance et selles colorées
- Ictère prolongé chez un nourrisson allaité → éliminer les autres causes, notamment une cholestase néonatale avant de conclure à ictère au lait de mère
- Le « biliflash » n'évalue pas la bilirubine conjuguée
- Cholestase néonatale = **vitamine K (IV ou IM) en URGENCE**
- **Tout ictère persistant au-delà de 10-15 jours de vie doit faire réaliser un dosage sanguin avec dosage de la bilirubine conjuguée**



CONCLUSIONS

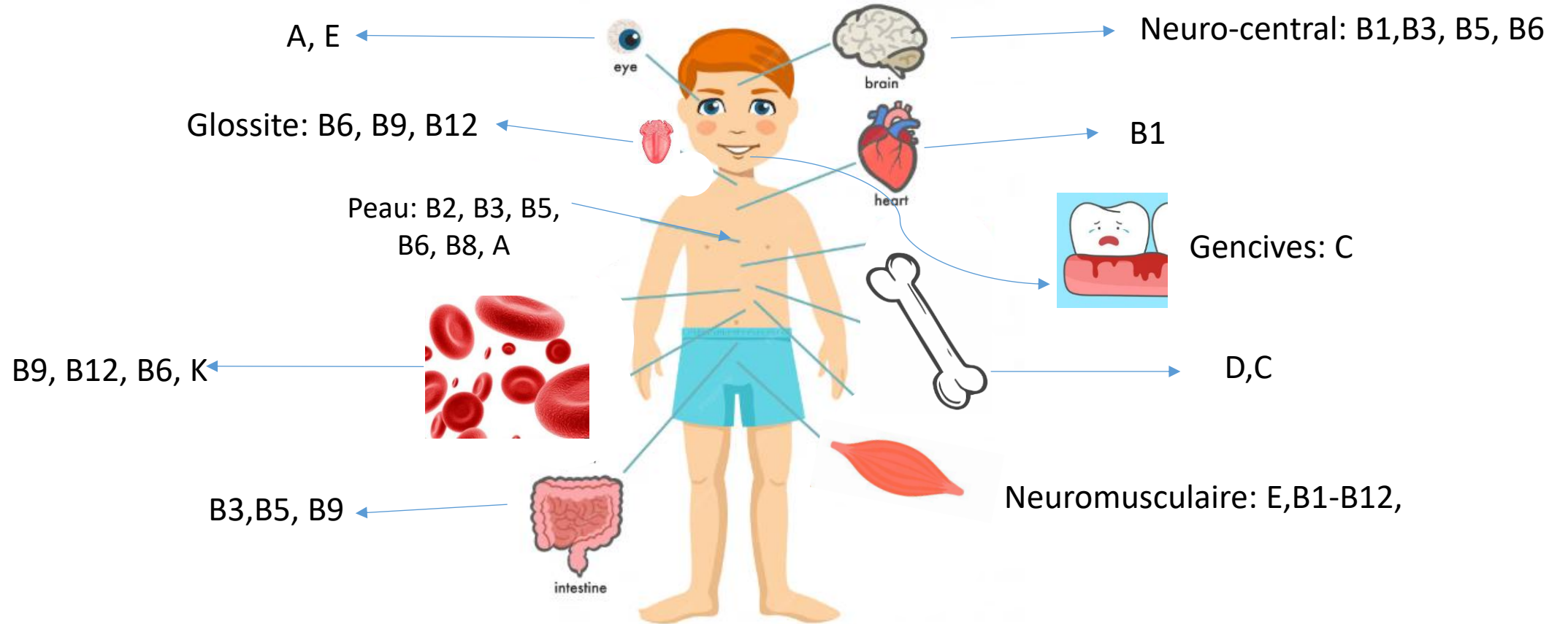
En pratique quand rechercher/prévenir un déficit en vitamines liposolubles?

- Prématurité (faible transfert placentaire, immaturité TD, besoins accrus/croissance): vit A,D,E, K + C
- Pathologies digestives avec malabsorption:
 - insuffisance pancréatique exocrine: mucoviscidose : vit A,D,E, K: DEKAs
 - résection intestinale étendue (Iléon terminal)
 - Cholestase hépatique
- Malabsorption congénitale des lipides
- Régime pauvre en TCL: pathologie lymphatique, hypertriglycémie primitive, hyperoxalurie secondaire....

En pratique quand rechercher/prévenir un déficit en vitamines hydrosolubles?

- Chirurgie bariatrique: SG/by pass: B12 mais aussi, vit A, B1, B9, C, D, zinc, sélénium...
- Hémolyse chronique: supplémentation en acide folique
- Hémodialyse (B1, B2, B6)
- Médicaments: exples: anti acides/ B12; Bactrim/B9.....

Devant signes cliniques évocateurs



CONCLUSION

- Connaitre les pathologies médicales et post chirurgicales qui nécessitent une supplémentation
- Déficit le plus fréquent chez l'enfant : vitamine D!
- Puis B12: régime vegan
- Puis C, B9,.... Situations de régime très sélectif, dénutrition sévère

Thank you

An illustration featuring the words "Thank you" in a playful, rounded font. Each letter is held up by a hand of a different skin tone, ranging from light to dark brown. The letters are colored as follows: 'T' is pink, 'h' is orange, 'a' is light blue, 'n' is red, 'k' is blue, 'y' is purple, 'o' is green, and 'u' is yellow. The hands are positioned below the letters, with fingers curled as if supporting them. The entire scene is set against a light blue background.